

Proalvéolie maxillaire
Traitement orthodontique précoce
Préjudice

*Maxillary proclination
Orthodontic treatment
Prejudice*

Prévention des traumatismes des dents antérieures par le traitement de la proalvéolie maxillaire

E. FRÈREJOUAND, P. MISSIKA

*Treating maxillary proclination
to prevent anterior tooth trauma*

EMMANUEL FRÈREJOUAND. Docteur en Chirurgie Dentaire. Spécialiste Qualifié en Orthopédie Dento-Faciale. Ancien Assistant Hospitalo-Universitaire, Université Paris Descartes. Titulaire du Board Français d'Orthodontie. **PATRICK MISSIKA.** Docteur en Chirurgie Dentaire. Maître de conférences des Universités, Université Paris Diderot. Professeur associé TUFTS University, Boston. Expert National agréé par la Cour de Cassation.

RÉSUMÉ

Objectif. Évaluer l'intérêt d'un traitement orthodontique précoce lorsqu'un jeune enfant se présente avec une proalvéolie maxillaire à la consultation de l'omnipraticien, du pédodontiste ou de l'orthodontiste, par exemple lors des examens buccodentaires recommandés par l'Assurance Maladie.

Méthode. Dans une revue de littérature illustrée de cas cliniques, les auteurs montrent que l'évidence scientifique ne montre pas d'avantage de ce type de traitement sur le résultat orthodontique final. Néanmoins, il est reconnu par la communauté scientifique que ces traitements permettent de diminuer l'incidence des séquelles de traumatismes des dents antérieures. Pourtant, l'individualisation indispensable du diagnostic orthodontique peut amener le praticien à suivre d'autres stratégies qui présentent des risques, notamment d'ordre juridique.

Conclusion. L'intérêt des traitements précoces de la proalvéolie maxillaire réside dans la diminution des séquelles de traumatisme des dents antérieures. Toutefois, à la lumière de la jurisprudence actuelle, la responsabilité d'un praticien ne mettant pas en place un tel traitement ne devrait pas être recherchée, à condition que la décision thérapeutique ait été prise en accord avec le patient et son représentant légal.

ABSTRACT

Objective. Assessing the relevance of early orthodontic treatment when maxillary proclination is diagnosed in a young child during a consultation at the dentist's, the pediatric dentist's or the orthodontist's, for example during oral examinations recommended by social security.

Method. In a review of literature illustrated with clinical cases, authors have shown that scientific evidence cannot highlight any advantage due to this type of treatment on the final orthodontic result. However, the scientific community acknowledges that these treatments allow to decrease the incidence of trauma aftereffects on anterior teeth. Nevertheless, the necessary individualization of the orthodontic diagnosis can incite the practitioner to choose other strategies which might be risky, especially from a legal point of view.

Conclusion. Early treatments of maxillary proclination are relevant because they can decrease trauma aftereffects on anterior teeth. However, in the light of the current jurisprudence, practitioners should not be held liable for not starting this type of treatment, provided that the therapeutic decision was taken in agreement with the patient and his/her legal representative.

Demande de tirés-à-part : frerejouand@wanadoo.fr

INTRODUCTION

La proalvéolie maxillaire est une anomalie dento-alvéolaire caractérisée par une inclinaison vestibulaire des dents antérieures au maxillaire entraînant un surplomb entre les incisives supérieures et inférieures. Associée ou non à un décalage squelettique de classe II, elle accompagne le plus souvent un décalage dentaire de classe II d'angle, définissant alors une malocclusion de classe II division I.

Lorsqu'un enfant présentant ce type de malocclusion en denture mixte se présente à la consultation d'un orthodontiste, celui-ci doit choisir entre deux grandes voies thérapeutiques possibles.

La première consiste à réaliser un traitement en deux phases ; c'est à dire une interception précoce de la malocclusion en denture mixte suivie par une reprise de la thérapeutique en denture adolescente.

La seconde stratégie s'appuie sur un seul traitement réalisé à l'âge adolescent, on parle alors de traitement en une phase.

Le débat en faveur de l'une ou l'autre des solutions thérapeutiques considérant les résultats de traitement n'est toujours pas réglé.

Or il est maintenant clairement établi qu'un surplomb augmenté peut doubler, voire tripler le risque de traumatisme des dents antérieures. On estime que 100 à 300 millions de traumatismes des dents antérieures dans le monde sont imputables à un surplomb augmenté (Elkhadem 2015). Au-delà de l'intérêt thérapeutique, l'état actuel des données acquises de la Science ne place-t-il pas le praticien qui ne prendrait pas de mesures de prévention face à une proalvéolie maxillaire, dans une situation où sa responsabilité pourrait être recherchée ?

FRÉQUENCE DES PROALVÉOLIES MAXILLAIRES

La fréquence de cette malocclusion, comme celle de toutes les autres, est assez mal connue en France. Une seule étude évaluant les besoins de traitement orthodontique d'enfants français en utilisant un indice (IOTN) est disponible dans la littérature (Souames et coll., 2006). Réalisée en 2006 sur une population d'enfant de 9 à 12 ans du département du Val-d'Oise, elle rapporte un surplomb entre les incisives supérieures et inférieures augmenté dans 28 % des cas. Une étude plus récente (Gebeile-Chauty et Birraux, 2017) réalisée en 2017 sur une population d'adulte français (moyenne d'âge 35 ans), et utilisant le même indice de besoin de traitement orthodontique, identifie 37 % des patients en classe II d'Angle.

L'Assurance Maladie française a publié une étude en 2003 réalisée à partir des demandes d'entente préalable de traitement d'orthopédie dento-faciale des assurés du régime général de l'année 2000 (351 613 dossiers). Près de 60 % des classes d'Angle déclarées par les chirurgiens-dentistes étaient des malocclusions du type de la classe II division I (Matysiak et coll., 2003).

INTRODUCTION

Maxillary proclination is a dental alveolar anomaly characterized by a vestibular inclination of anterior teeth in the maxillary causing an overjet between the lower and upper incisors. Associated or not with a class II skeletal discrepancy, it generally comes along with an Angle class II dental discrepancy, thus defining a class II division 1 malocclusion.

When a child presenting this type of malocclusion in mixed dentition consults an orthodontist, the practitioner must choose between two main possible therapeutic plans.

The first consists in performing a two-phase treatment; namely a premature interception of malocclusion in mixed dentition followed later by a second therapeutic phase in adolescent dentition.

The second strategy consists in a single treatment performed at the adolescence; in this case, we speak of a one-phase treatment.

Considering the results for both types of treatment, the discussion on whether to choose one or the other option is still going on.

However, it is now clearly established that increased overjet can double, and even triple the risk of trauma on anterior teeth. It has been assessed that 100 to 300 million traumas of anterior teeth in the world are due to increased overjet (Elkhadem, 2015). Beyond the sole therapeutic interest, can the scientific data currently available involve the legal liability of the practitioner who would not take these prevention measures concerning maxillary proclination?

FREQUENCY OF MAXILLARY PROCLINATION

The frequency of this malocclusion, like all the others, is still rather unknown in France. A single study assessing the needs of French children for orthodontic treatment using an index (IOTN) is available in the literature (Souames et al., 2006). Conducted in 2006 in a population of children aged 9 to 12 years old in the Val-d'Oise district, it reported increased overjet between lower and upper incisors in 28% of the cases. A more recent study (Gebeile-Chauty and Birraux, 2017) conducted in 2017 in a population of french adults (average age 35 years old), and using the same index of need for orthodontic treatment, identified 37% of patients in Angle class II.

The french Social Security published in 2003 a study carried out from the requests for prior approval of dentofacial orthopedics treatment for patients affiliated to the general French social security scheme in 2000 (351 613 files). About 60% of Angle classes reported by dental surgeons were class II division 1 malocclusions (Matysiak et al., 2003).

La littérature étrangère est plus prolixe. Brierley, DiBiase et Sandler, en 2017, rapportent 25 % de malocclusion de classe II chez les adolescents âgés de 12 ans au Royaume-Uni et 15 % chez les adolescents de 12 à 15 ans aux États-Unis (Brierley et coll., 2017).

A lot more information can be found in foreign literature. In 2017, Brierley, DiBiase and Sandler reported 25% of class II malocclusions in 12-year-old teenagers in United Kingdom and 15% in teenagers aged 12 to 15 in the United States (Brierley et al., 2017).

FORMES CLINIQUES

CLINICAL FORMS

PRO-ALVÉOLIE MAXILLAIRE SANS DÉCALAGE DE CLASSE II (fig. 1a - d)

MAXILLARY PROCLINATION WITH NO CLASS II DISCREPANCY (fig. 1a - d)

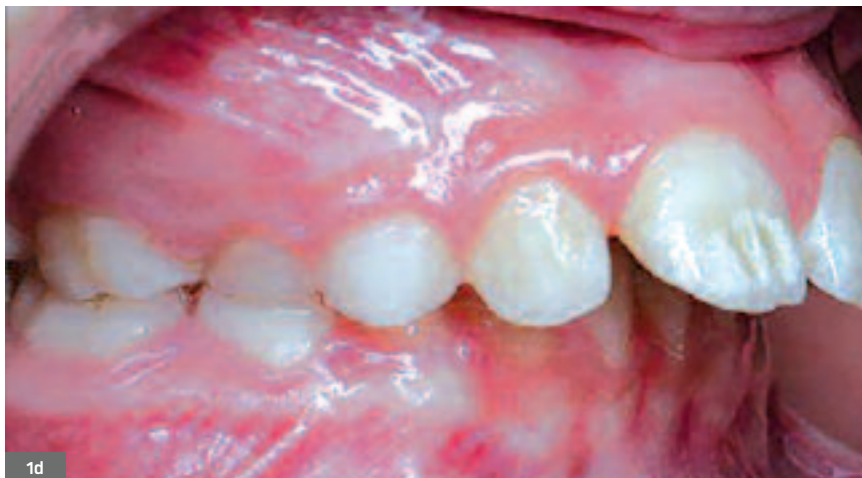
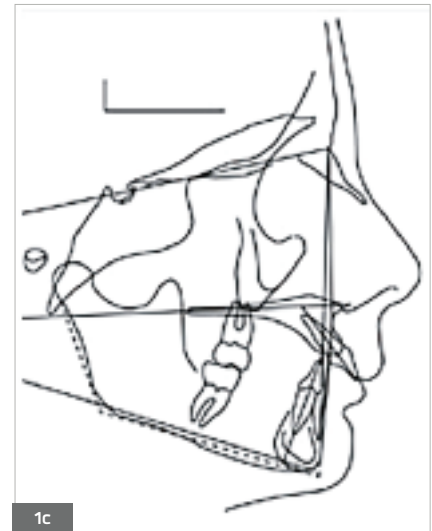
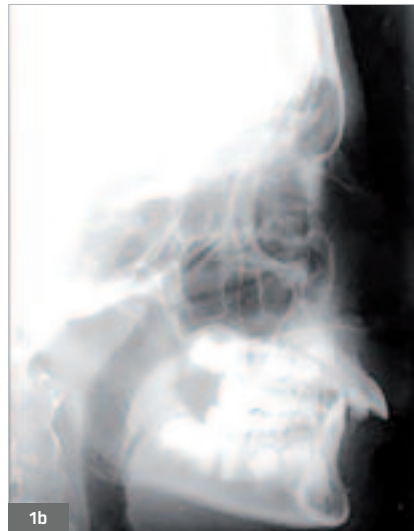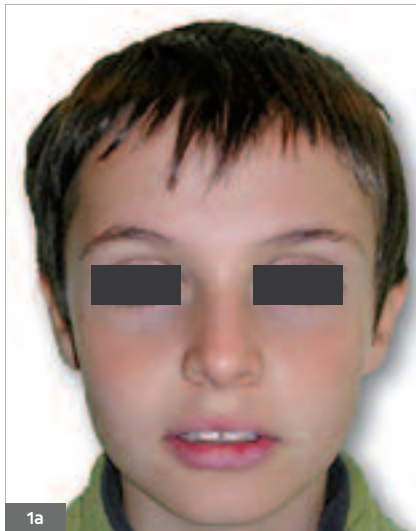Fig. 1a - d. Diagnostic positif de la Pro-alvéolie maxillaire.
Fig. 1a - d. Confirmed diagnosis of maxillary proclination.

SIGNES FACIAUX

- Procheilie supérieure.
- Angle Naso-Labial fermé.
- Interposition de la lèvre inférieure entre les incisives supérieures et inférieures.
- Sècheresse de la lèvre supérieure et indentations dans la lèvre inférieure.

FACIAL SIGNS

- Upper procheilia.
- Closed nasolabial angle.
- Interposition of lower lip between lower and upper incisors.
- Dry upper lip and indentations in lower lip.

SIGNES OCCLUSAUX

- Surplomb augmenté.
- Version des incisives supérieures.
- Diastèmes répartis (si pas de Dysharmonie Dento-Maxillaire associée).
- Rapports de classe II Molaires liés au Plan Terminal Droit de Chapman.

SIGNES RADIOLOGIQUES

Chaque analyse céphalométrique propose ses propres valeurs pour caractériser telle ou telle dysmorphose. Par exemple, l'analyse recommandée par « *The Angle Society of Europe* » s'appuie sur les valeurs suivantes :

- Inclinaison des incisives Maxillaire (augmenté) : I/ENA-ENP > 110° +/- 6°
- Surplomb (augmenté) : OJ > 3.5 mm +/- 2.5 mm
- Angle inter-incisif (fermé) : I/i < 132° +/- 6°

PRO-ALVEOLIE MAXILLAIRE AVEC DÉCALAGE DE CLASSE II SQUELETTIQUE ET DENTAIRE (fig. 1a - d)

SIGNES FACIAUX

- Mêmes signes que ceux précédemment décrits.
- Profil convexe.
- Rétro-génie.
- Distance Cervico-Mentonnière courte.

SIGNES OCCLUSAUX

- Mêmes signes que ceux précédemment décrits.
- Rapports de classe II Molaires liés au Plan Terminal à Marche Distale de Chapman.

SIGNES RADIOLOGIQUES

- Mêmes signes que ceux précédemment décrits.
- Position du Maxillaire (augmenté) : SNA > 82° +/- 3,5°
- Position de la mandibule (diminué) : SNB < 80° +/- 3,5°
- Relations Squelettiques Sagittales (augmenté) : ANPog > 2° +/- 2,5°

ÉTIOLOGIE

FONCTIONNELLE

La principale étiologie de la proalvéolie maxillaire est fonctionnelle ; la protrusion des incisives traduisant un déséquilibre entre les forces centrifuges provenant de la langue et les forces centripètes créés par les lèvres. Ainsi une déglutition dysfonctionnelle, une position trop haute et avancée de la langue consécutive par exemple à des amygdales trop volumineuses, ou au contraire, une hypotonie de la musculature orofaciale sont à l'origine de proalvéolie.

PARA-FONCTIONNELLE

Tous les phénomènes de succion non nutritive du pouce ou d'une tétine ou d'autre objet transitionnel quel qu'il soit entraînent une position vestibulée des incisives supérieures. L'interposition de la lèvre inférieure,

OCCLUSAL SIGNS

- Increased overjet.
- Version of upper incisors.
- Distributed diastemas (if no associated dentomaxillary disharmony).
- Molar class II relationships due to "Chapman's straight terminal pattern".

RADIOLOGICAL SIGNS

Every cephalometric analysis provides its own values to define each type of dysmorphism. For example, the recommended analysis by "The Angle Society of Europe" is based on the following values:

- inclination of incisors on maxillary (increased): I/ ENA-ENP > 110° +/- 6°
- Overjet (increased) : OJ > 3.5 mm +/- 2.5 mm
- Interincisal angle (closed) : I/i 132° +/- 6°

MAXILLARY PROCLINATION WITH SKELETAL AND DENTAL CLASS II DISCREPANCY (fig. 1a - d)

FACIAL SIGNS

- Same signs as those previously described.
- Convex profile.
- Retrognathia.
- Short distance between chin and neck.

OCCLUSAL SIGNS

- Same signs as those previously described.
- Molar class II relationships due to "Chapman's terminal pattern with distal step".

RADIOLOGICAL SIGNS

- Same signs as those previously described
- Position of maxillary (increased): SNA > 82° +/- 3,5°
- Position of mandible (reduced): SNB < 80° +/- 3,5°
- Sagittal skeletal relationships (increased): ANPog > 2° +/- 2,5°

ETIOLOGY

FUNCTIONAL

The main etiology for maxillary proclination is functional; protrusion of incisors highlights a discrepancy between centrifugal forces created by the tongue and centripetal forces created by lips. As a consequence, dysfunctional deglutition, tongue with a too high and forward position due for example to tonsillar hypertrophy, or on the contrary, hypotonic orofacial muscles are responsible for proclination.

PARAFUNCTIONAL

All non-nutritive sucking habits - thumb, pacifier or any other transitional object - generate a vestibular position of upper incisors. Interposition of the lower lip and the

et les habitudes de succion qui y sont le plus souvent attachés passent quelques fois plus inaperçus aux yeux des parents qu'une succion du pouce mais sont tout aussi générateurs de troubles de positionnement du secteur antérieur maxillaire.

GÉNÉTIQUE

La macroglossie vraie, caractérisée par une hyperplasie ou une hypertrophie des muscles de la langue, engendre une version des incisives maxillaires. Elle peut trouver son origine dans un certain nombre de maladies génétiques comme la trisomie 21 ou le diabète néonatal. D'autre part, les dystrophies musculaires, comme la myopathie de Duchenne, qui sont des maladies génétiques provoquant une dégénérescence progressive de l'ensemble des muscles de l'organisme, entraînent une diminution de la force musculaire de la sangle labio-jugale qui conduit à une position trop versée des incisives supérieures et inférieures.

TRAITEMENTS

Il est acquis que le traitement de ce type de malocclusion ne s'entend que lorsqu'une prise en charge des troubles fonctionnels et parafunctionnels a été réalisée. Toute persistance d'une succion non nutritive du pouce ou d'une tétine contre-indique la mise en place d'une thérapeutique, et contrairement à une idée très répandue parmi les patients, la mise en place d'un appareil orthodontique n'empêche pas, le plus souvent, le patient de sucer son pouce s'il le souhaite. À l'inverse, une suppression de la succion non nutritive accompagnée d'une rééducation de la position de la langue sans autre intervention orthodontique permet, dans certains cas, une réduction significative du surplomb incisif (Huang et coll., 2015).

TRAITEMENT EN DENTURE MIXTE

L'objectif principal d'une première phase de traitement orthodontique en denture mixte réside dans le repositionnement des incisives supérieures sans bien sûr avoir d'effet parasite d'avancée des secteurs postérieurs. Parallèlement, il est clairement démontré maintenant que cette période de traitement est favorable à la normalisation des fonctions oro-faciales, la rééducation des dysfonctions et à l'harmonisation des composantes esthétiques de la face (Dugoni et coll., 1992).

D'une durée limitée, ce traitement interceptif est néanmoins une phase thérapeutique à part entière qui doit comprendre une stratégie, un plan d'action, une estimation du temps, du coût et un ou des objectifs à atteindre. Le plus souvent la correction complète d'une malocclusion ne peut pas être finalisée à cet âge et une deuxième phase doit être prévue après une réévaluation en denture adolescente pour laquelle, la motivation, la coopération et la protection des droits sociaux du patient doivent être sécurisées.

Les moyens de traitement peuvent impliquer l'utilisation d'attaches collées si les premières molaires et les incisives permanentes sont complètement évoluées : on parle alors de concept thérapeutique de « *two for four* » (deux

sucking habits it generally involves are less visible for parents than thumb sucking but it also provokes position disorders of the anterior maxillary sector.

GENETIC

True macroglossia, characterized by hyperplasia or hypertrophy of tongue muscles, causes a version of the maxillary incisors. It may be due to several genetic diseases such as Down syndrome or neonatal diabetes. On the other hand, muscular dystrophy, such as Duchenne muscular dystrophy, refers to genetic diseases causing a progressive degeneration of all the body muscles: as a result, the buccinator muscle strength decreases, altering the inclination of lower and upper incisors.

TREATMENTS

For obvious reasons, treatment of this type of malocclusion can only start when functional and parafunctional disorders have been taken care of. Persistent non-nutritive thumb or pacifier sucking habit contraindicates all kinds of therapeutics and contrary to what most patients think, the placement of an orthodontic appliance does not prevent, in most cases, the patient from sucking his/her thumb if he/she wants to. On the other hand, getting rid of the non-nutritive sucking habit and correcting tongue posture with reeducation sessions and no other orthodontic intervention allows, in certain cases, a significant reduction of the incisal overjet (Huang et al., 2015).

TREATMENT IN MIXED DENTITION

The main objective of a first phase of orthodontic treatment in mixed dentition consists in the repositioning of upper incisors without causing any unwanted side effects such as moving forward posterior sectors. Also, it has been clearly shown that this treatment phase can help normalize orofacial functions, reeducate dysfunctions and harmonize facial aesthetics elements (Dugoni et al., 1992).

Limited in time, this interceptive treatment is nevertheless a full therapeutic phase including a strategy, an action plan, an assessment of duration and cost and one or several objectives to achieve. Most of the time, malocclusion cannot be fully corrected at this age and a second phase must be scheduled after a reassessment in adolescent dentition during which the patient's motivation, commitment as well as the protection of his/her social rights must be secured.

Treatment techniques may involve bonded attachments if the first molars and the permanent incisors are completely developed: this is the so-called "two by four" therapeutic concept (two posterior teeth and four

dents postérieures contre quatre dents antérieures). Néanmoins ces malocclusions sont une bonne indication de l'utilisation de systèmes amovibles dont le plus courant est la plaque de HAWLEY. Dans ce cas le système mécanique de recul des incisives est basé sur l'activation d'un bandeau vestibulaire métallique au cours des rendez-vous mensuels de contrôle, ou bien sur l'action d'un bandeau vestibulaire élastique (6 onces) changé une à deux fois par semaine.

La prévention de la perte d'ancrage représentée par la mésialisation des secteurs postérieurs doit être gérée impérativement afin de maintenir ou améliorer les rapports molaires, mais surtout dans le but de conserver la longueur d'arcade et donc l'espace nécessaire à l'évolution des dents intermédiaires que sont les prémolaires et canines non encore évoluées. Les moyens classiques sont alors représentés par des appareils extra-oraux (force extra-orale, High pull) qui, bien que de moins en moins populaires, sont unanimement reconnus comme étant très efficaces à condition qu'ils soient correctement portés ; d'autres renforts d'ancrage intra-oraux comme les arcs trans-palatins avec appui muqueux (arc de Nance), sont moins efficaces mais peuvent, dans les cas simples représenter une solution acceptable. Les Ancrage Osseux Temporaires (minivis) ne peuvent pas être utilisés en denture mixte.

Lorsque les objectifs pour lesquels un consentement éclairé a été obtenu de la part du patient ou de son représentant légal lors de l'élaboration du diagnostic et du plan de traitement sont réalisés, cette séquence thérapeutique s'arrête au profit d'une mise en surveillance du patient. Une contention de cette première phase de traitement devrait être la règle puisque tout mouvement orthodontique est potentiellement récidivant. Il s'agit alors le plus souvent du maintien de l'appareillage en place en port nocturne. Toutefois, la question de la durée de traitement doit être envisagée à ce stade. En effet, les contraintes liées à la longueur d'un traitement orthodontique sont clairement identifiées par les français interrogés dans un sondage réalisé par la fédération Française d'Orthodontie en 2015 (Fédération Française d'Orthodontie 2015), et peuvent constituer un frein à sa mise en place. La réalisation d'une interception précoce ne doit donc pas aboutir à allonger de façon déraisonnable un traitement orthodontique et l'indication de contenir une telle étape de traitement peut donc être logiquement remise en question. Pour les promoteurs de la réalisation de traitements précoces, les principaux avantages résident dans la diminution des besoins de traitement et de leur complexité en denture adolescente, l'amélioration de l'état psychologique du patient et dans l'augmentation de la qualité des résultats occlusaux et squelettiques de traitement.

CAS CLINIQUE 1

Enfant de 8 ans présentant une version des incisives maxillaires avec diastème inter-incisif. L'insertion du frein labial médian supérieur est normale. Les rapports molaires classe II sont dus aux rapports des

anterior teeth). However, this malocclusion can also be treated with removable appliances such as HAWLEY plate which is the most frequently used. In this case, the mechanical system inducing the backward movement of incisors is based either on the activation of a metal vestibular wire during monthly control appointments, or on the action of an elastic vestibular wire (6 ounces) changed once to twice a week.

Anchorage loss resulting in the mesialization of posterior sectors must necessarily be prevented to maintain or improve molar relationships, and above all to preserve arch length and thus the space necessary to the development of intermediate teeth that are undeveloped premolars and canines. Conventional tools include extraoral appliances (extraoral force, High pull headgear) which, although less and less popular, are unanimously considered as very effective provided that they are properly worn; other intraoral anchorage reinforcement appliances such as mucosa-supported transpalatal arch (Nance arch) are less effective but may be an acceptable solution in simple cases. Temporary Anchorage Devices (miniscrews) cannot be used in mixed dentition.

When the objectives for which the patient or his/her legal representative gave their informed consent during the diagnosis and the preparation of treatment plan are achieved, this therapeutic sequence stops and a follow-up phase begins. Contention of this first phase of treatment should be the rule since any orthodontic movement can appear again. Most of the time, this phase consists in wearing the same appliance at night. The treatment duration must be discussed at this stage. Indeed, constraints related to the duration of orthodontic treatments are clearly identified by French people interviewed in a survey conducted by the French federation of Orthodontics in 2015 (Fédération Française d'Orthodontie, 2015), and may be an actual brake. Consequently, early interceptive procedures should not increase too much the duration of the orthodontic treatment and contention at this stage can reasonably be questioned.

For the advocates of early treatments, the main advantages are reduced needs for treatment and less complex procedures in adolescent dentition, the improvement of patients' emotional health and better occlusal and skeletal results.

CLINICAL CASE 1

8-year-old child presenting a version of maxillary incisors with interincisal diastema. The upper median labial frenum is properly inserted. Class II molar relationships are due to the relationships of the second

deuxièmes molaires temporaires qui sont conformes au plan terminal de Baume, ce qui est physiologique. Les rapports squelettiques sont du type de la classe I de BALLARD. Le bilan dentaire est complet. Il n'y a pas d'habitude de succion non nutritive.

Le Diagnostic peut être posé sous la forme suivante : « Proalvéolie maxillaire sur bases dentaires et squelettiques de classe I » (fig. 2a - h).

temporary molars matching Baume's terminal plane, which is physiologic. Skeletal relationships are BALLARD class I. The dental assessment is complete. There is no non-nutritive sucking habit.

Diagnosis: "maxillary proclination on class I dental and skeletal structures" (fig. 2a - h).

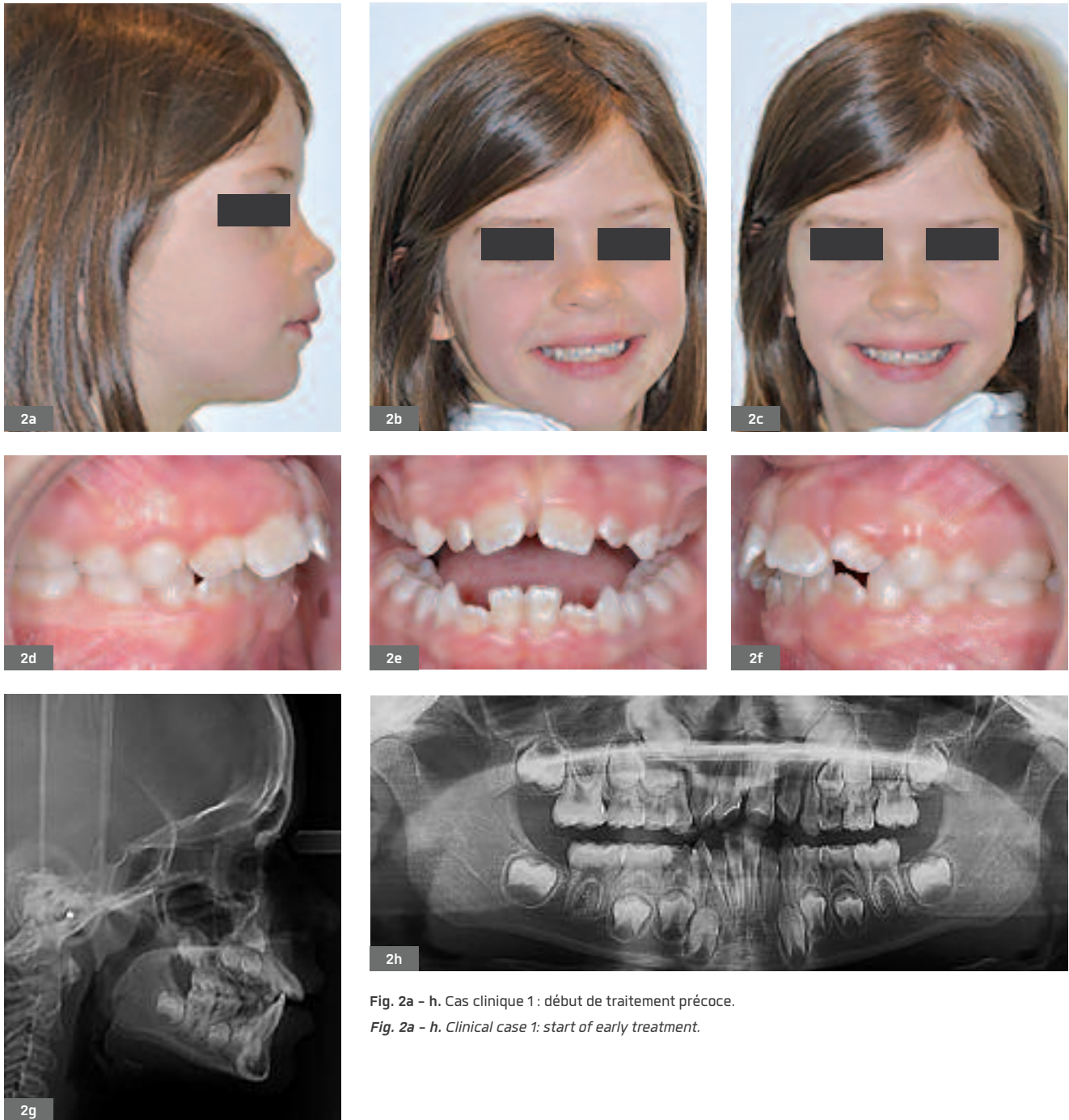


Fig. 2a - h. Cas clinique 1 : début de traitement précoce.

Fig. 2a - h. Clinical case 1: start of early treatment.

Le plan de traitement proposé comporte une première phase de traitement représentée par une plaque de HAWLEY munie d'un bandeau vestibulaire élastique changé deux fois par semaine (fig. 3a - b).

The treatment plan consists in a first phase of treatment with a HAWLEY plate fitted with an elastic vestibular wire changed twice a week (fig. 3a - b).

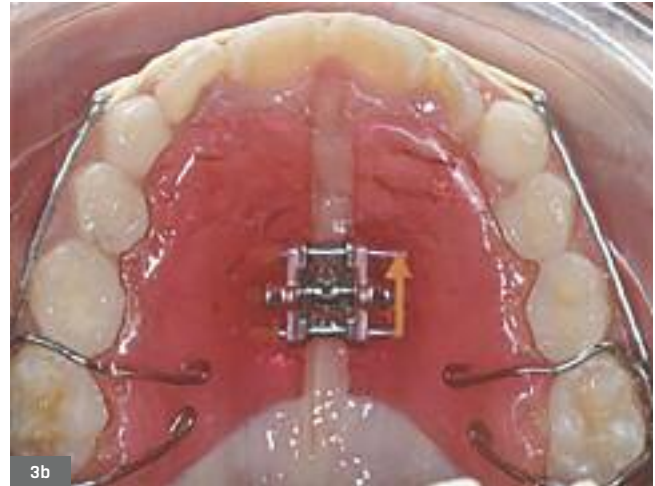
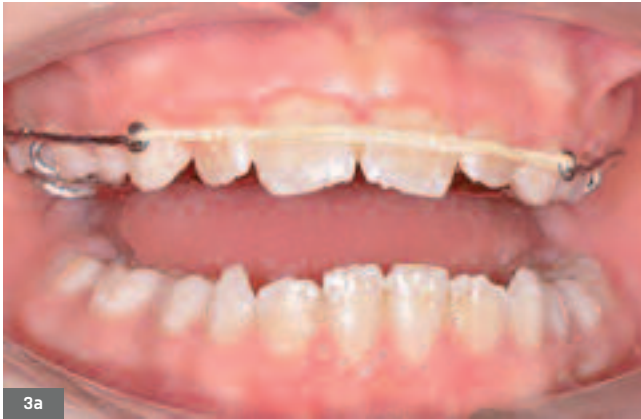

Fig. 3a - b. Cas clinique 1: plaque de HAWLEY avec bandeau vestibulaire élastique.

Fig. 3a - b. Clinical case 1: HAWLEY plate with elastic vestibular wire.

Les résultats de fin de première phase de traitement montrent un repositionnement des incisives, une fermeture du diastème antérieur et une conservation des rapports postérieurs. La durée de cette interception a été de 7 mois (fig. 4a - g).

At the end of the first phase of treatment, incisors are repositioned, the anterior diastema is closed and posterior relationships have been preserved. The interceptive treatment lasted 7 months (fig. 4a - g).

TRAITEMENT EN DENTURE ADOLESCENTE

L'autre grande voie de traitement possible réside dans l'abstention thérapeutique tant que la denture n'est pas presque complètement évoluée et réaliser alors un traitement en une seule phase à l'âge de la jeune adolescence. En France, l'appareil de choix à ce stade est le système multi-attaches sur lequel divers auxiliaires peuvent être installés (force extra-orale, High pull, tractions inter-maxillaires, Twin Block, Bielle de Herbst, Mara, Forsus, etc.). Cette thérapeutique fixe est habituellement maintenue jusqu'au traitement complet de toute la malocclusion avec des arcades alignées et continues, une occlusion engrénante de classe I d'Angle (ou de classe II thérapeutique si des extractions de prémolaires ont été réalisées à l'arcade maxillaire) et un guide antérieur autorisant un fonctionnement asymptomatique des articulations temporo-mandibulaires. Le temps de traitement actif recommandé est alors compris entre 24 et 30 mois. Un système de contention doit alors être installé (appareil amovible ou arc lingual collé) dont la durée de port, bien que réévaluée au cours des visites de contrôle, doit être assurée jusqu'à ce qu'un diagnostic soit posé sur les possibilités d'évolution des troisièmes molaires.

TREATMENT IN ADOLESCENT DENTITION

The other main treatment options consist in therapeutic abstention as long as dentition is not almost completely developed and at this stage, i.e. in early teenage years, performing a single-phase treatment. In France, devices of choice for this type of treatment are the multi-attachment appliances that may be used with different kinds of tools (extra-oral strength, high pull headgear, intermaxillary elastic traction, Twin Block, Herbst, Mara, Forsus appliances etc.). This type of fixed therapeutic appliances are usually prescribed until the entire malocclusion is completely treated, resulting in aligned and continuous arches, Angle class I intermeshing occlusion (or therapeutic class II if premolars were extracted in the maxillary arch) and an anterior guidance allowing asymptomatic functioning of the temporo-mandibular joint. The recommended active treatment time is included between 24 and 30 months. A contention appliance must then be prescribed (removable device or bonded lingual retainer) and must be worn until a diagnosis can be made on the possible evolution of third molars, although the duration is re-assessed during the follow-up appointments.

Advocates of this treatment strategy compared with two-phase treatments see many advantages: shorter duration of global treatment, matching of therapeutics

Les promoteurs de cette stratégie de traitement comparés aux traitements en deux phases, y voient de nombreux avantages. Ils résident dans la diminution de la durée totale de traitement, la concordance de la thérapeutique avec le pic pubertaire de croissance, la réduction de la

coopération du patient, la réduction du coût du traitement tant pour le patient que pour la collectivité et l'absence de gestion d'une éventuelle contention de la première phase de traitement.

with juvenile peak of growth, smaller need for patient's cooperation, reduced treatment cost both for the patient and the community and no required surveillance of a possible contention after the first phase of treatment.

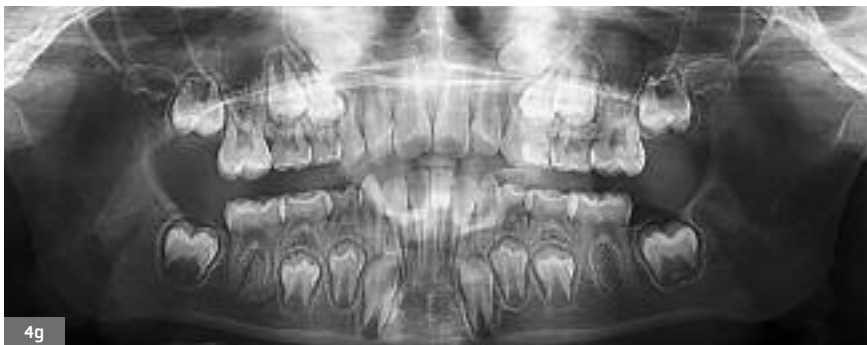
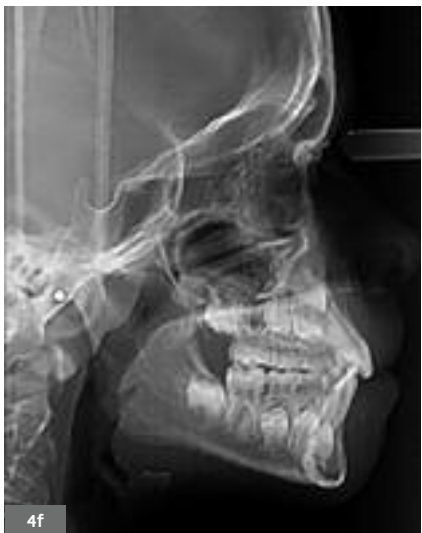
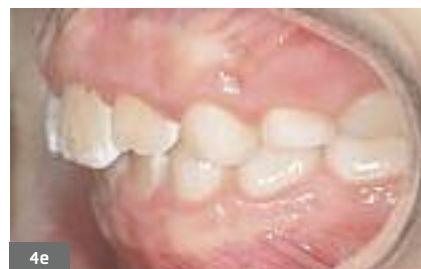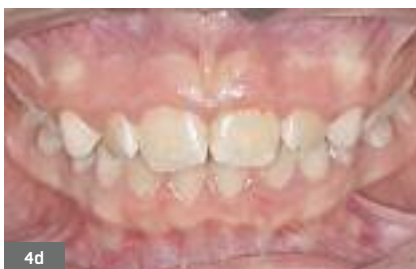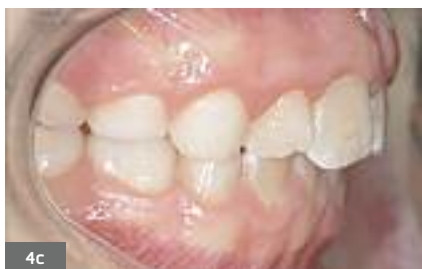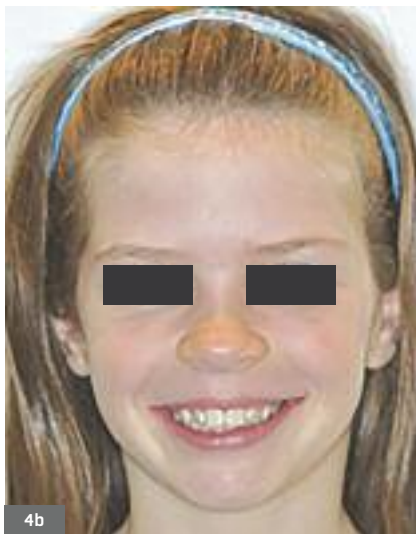Fig. 4a - g. Cas clinique 1 : fin de traitement précoce.

Fig. 4a - g. Clinical case 1: end of early treatment.

CAS CLINIQUE 2

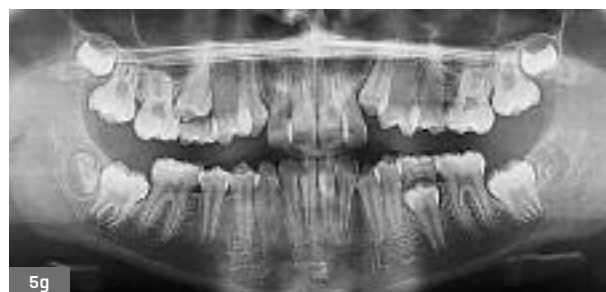
Adolescente de 13 ans présentant une version des incisives maxillaires sans diastème mais avec ectopies modérées de 13 et 23. Les rapports molaires et canins montrent une relation de classe II. Une Dysharmonie Dento-Maxillaire transitoire est présente à la mandibule due à la persistance de 75. Les incisives mandibulaires sont correctement placées dans la symphyse. Il existe un décalage squelettique de classe II, modéré (ANB 5°). Le bilan dentaire est complet (fig. 5a - g).

CLINICAL CASE 2

13-year-old teenager presenting a version of maxillary incisors with no diastema but with moderately ectopic 13 and 23. Molar-canine relationships show a class II relationship. Transitory dentomaxillary disharmony can be seen in the mandible due to persistence of 75. Mandibular incisors are properly placed in the symphysis. Moderate class II skeletal discrepancy can be seen (ANB 5°). The dental assessment is complete (fig. 5a - g).

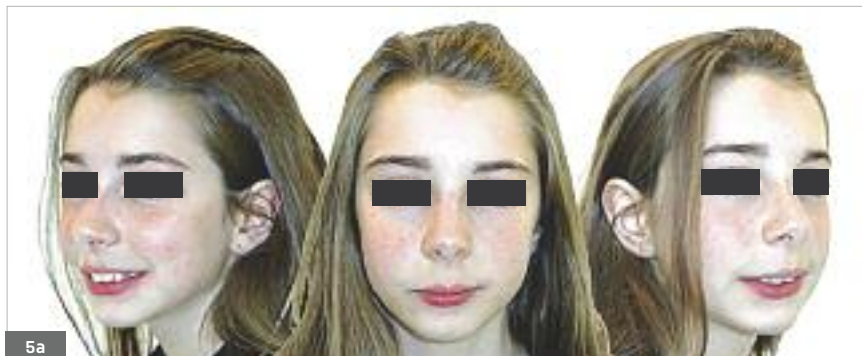

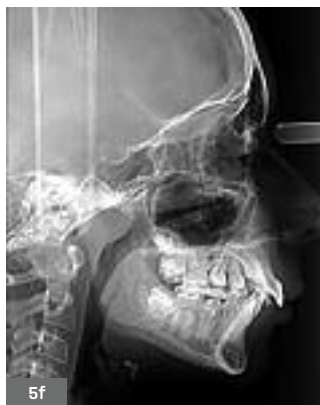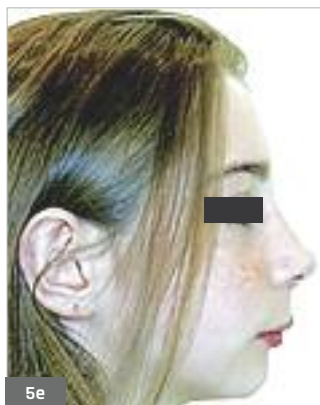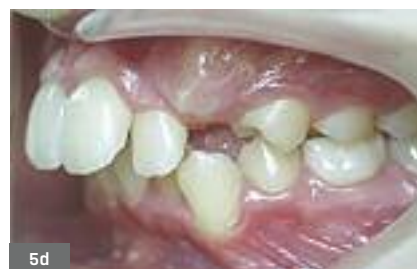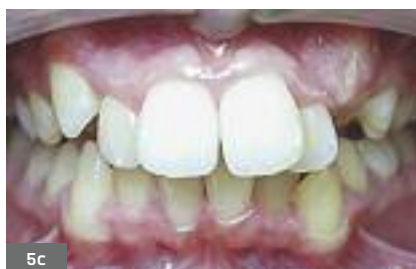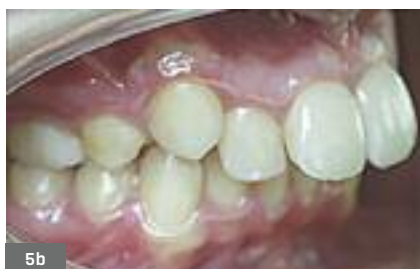Fig. 5a - g. Cas clinique 2 : début de traitement.
Fig. 5a - g. Clinical case 2: treatment start.



Le diagnostic peut être posé sous la forme suivante : « Malocclusion du type de la classe II division 1 d'ANGLE avec proalvéolie maxillaire sur bases squelettique de classe II modérée ».

La stratégie thérapeutique réside dans la mise en place d'un traitement en une phase utilisant un système multi-attaches bimaxillaires avec extraction des 14 et 24. La durée de traitement a été de 25 mois (fig. 6a - c).

Diagnosis: "Angle class II division 1 malocclusion with moderate class II maxillary proclination on skeletal structures".

Therapeutic strategy consists in a one-phase treatment using a bimaxillary multi-attachment appliance after extraction of 14 and 24. The treatment lasted 25 months (fig. 6a - c).

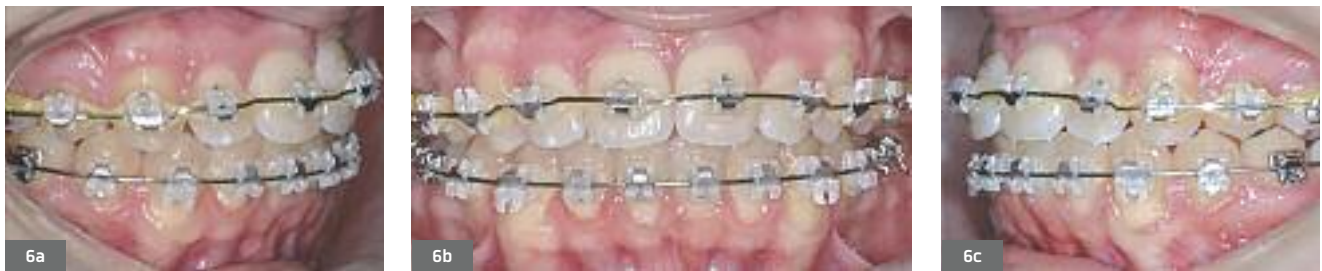

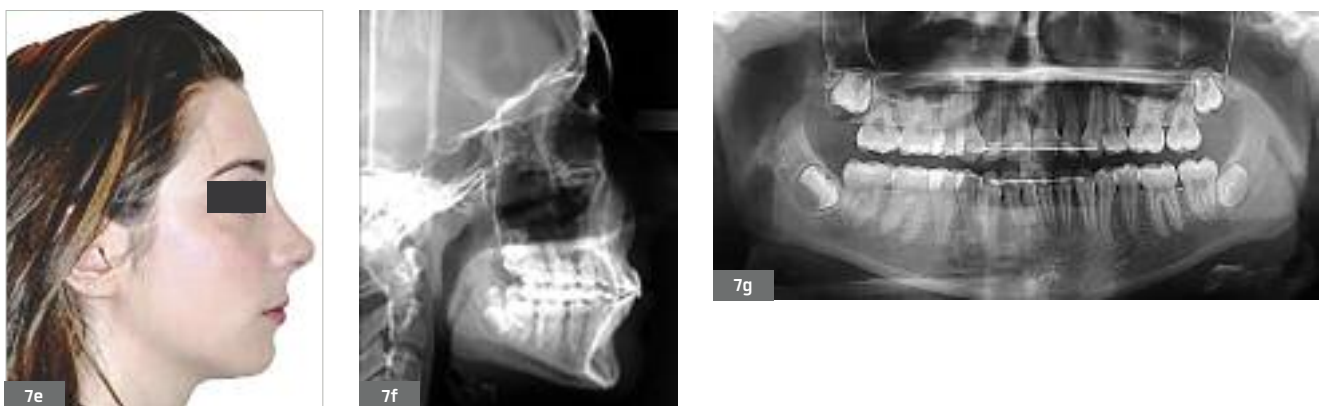
Fig. 6a - c. Cas clinique 2 : appareillage multi-attaches après extractions de 14 et 24.
 Fig. 6a - c. Clinical case 2: multi-attachment appliance after extraction of 14 and 24.

Les résultats de fin de traitement montrent des relations de classe II molaires thérapeutique avec correction de la proalvéolie maxillaire (fig. 7a - g). Une contention sous forme d'arc lingual collé de canine à canine est présente aux deux arcades. 38 et 48 seront à extraire, 18 et 28 pourront être conservées puisque des extractions de prémolaires ont été réalisées à l'arcade maxillaire.

Results at the end of the treatment are: therapeutic class II molar relationships with correction of maxillary proclination (fig. 7a - g). Contention with bonded canine-to-canine lingual retainer is present on both arches. 38 and 48 will be removed, 18 and 28 can be kept because premolars were extracted in the maxillary arch.

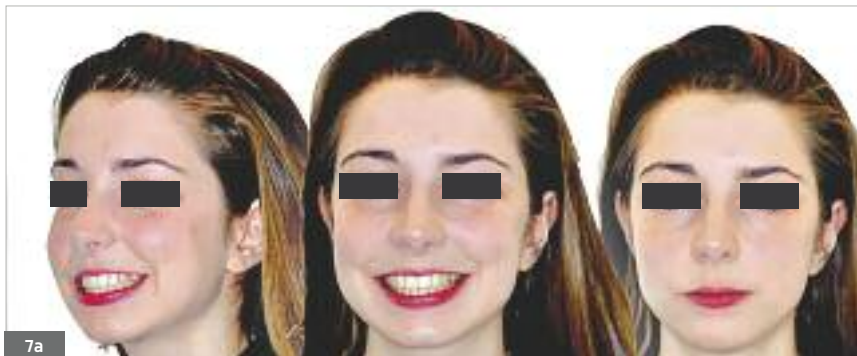

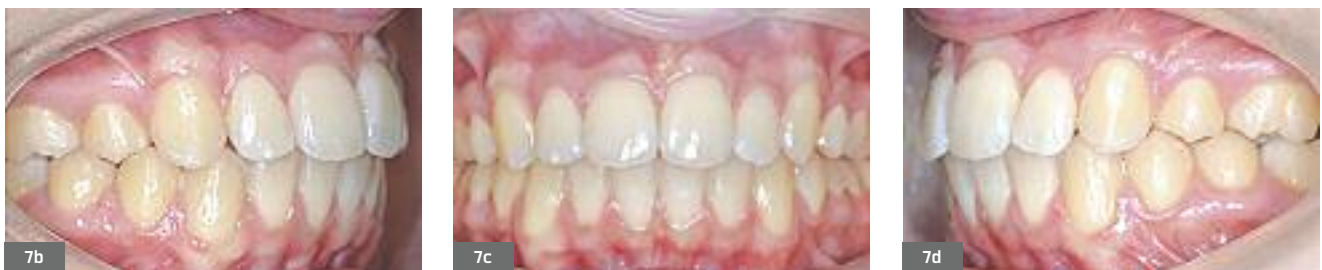Fig. 7a - g. Cas clinique 2 : fin de traitement.
 Fig. 7a - g. Clinical case 2: end of treatment.



TRAITEMENT PRÉCOCE ET ÉVIDENCE SCIENTIFIQUE

RÉSULTAT DE TRAITEMENT

Le plus haut degré de preuve scientifique est représenté par les revues systématiques de littérature et les meta-analyses. La collaboration Cochrane a publié et régulièrement mis à jour une revue systématique sur ce sujet (Thiruvengkatachari et coll., 2015). Les auteurs rapportent que les effets des traitements précoces comparés aux effets des traitements en denture adolescente ne montrent pas de différence statistique dans les résultats de fin de traitement mesurés au niveau du surplomb, de l'angle ANB, ou encore de la réduction du P.A.R. index (indice Anglo-Saxon mesurant les besoins et/ou les résultats de traitement). La seule différence identifiable se trouve dans la durée totale de traitement et le nombre de rendez-vous, tous deux très augmentés dans le cadre de traitements précoces.

En se basant sur l'évidence scientifique, il n'y a donc aucune raison de mettre en place une thérapeutique précoce dans le cas de proalvéolie maxillaire dans le but d'améliorer le résultat occlusal, squelettique ou psychologique d'un traitement orthodontique.

TRAUMATISMES DES DENTS ANTÉRIEURES

Pourtant, en ce début de XXI^e siècle, une dimension particulière s'invite dans ce débat : la prévention des traumatismes des dents antérieures. Ils surviennent quotidiennement chez les enfants et les adolescents et représentent pour cette tranche d'âge la seconde pathologie bucco-dentaire après la lésion carieuse, peut-être même la première dans les pays où les risques carieux ont beaucoup diminué. Il existe un consensus sur le fait que ces traumatismes concernent plus souvent les incisives centrales maxillaires et que leur étiologie réside dans les chutes, les collisions, les accidents de la voie publique, les sports et la violence. Ils conduisent non seulement à des troubles de la mastication, de la phonation ou de l'esthétique, mais ils ont également un impact négatif sur la personnalité d'un enfant et sur ce que les anglo-saxons ont défini comme étant « la qualité de la vie en relation avec la santé orale » (Freire-Maia et coll., 2015). La corrélation entre les traumatismes des dents antérieures et l'importance du surplomb incisif a été établie dès 1959 (Lewis 1959), mais la littérature s'est ensuite révélée contradictoire. Les meta-analyses ont contribué à lever ces contradictions. Petti en 2014 (Petti 2015), dans une revue basée sur la mesure du risque relatif rapproché, rapporte une proportion de 22 % de traumatismes des dents antérieurs dus à un surplomb augmenté, avec deux fois plus de chance de trauma sur les dents permanentes si le surplomb est supérieur à la valeur de 3 à 4 millimètres.

Thiruvengkatachari, Harisson, Worthington et O'Brien, dans leur revue systématique de 2013 (Thiruvengkatachari et coll., 2013), et après plusieurs mises à jour, ont finalement considéré que la réduction des traumatismes des dents antérieures représente le principal avantage de la mise en place d'un traitement précoce. Dans les essais cliniques randomisés qu'ils ont retenus, il apparaît que 20 % des patients ayant été précocement à l'aide d'un appareillage fonctionnel déclarent un traumatisme tandis que la

EARLY TREATMENT AND SCIENTIFIC EVIDENCE

TREATMENT RESULTS

The highest level of scientific evidence can be found through systematic literature reviews and meta-analysis. Cochrane Collaboration has published and regularly updated a systematic review on this topic (Thiruvengkatachari et al., 2015). Authors have reported that the effects of early treatments compared with the effects of treatments performed in adolescent dentition do not show any statistical difference in end of treatment results measured for overjet, ANB angle, or even in the reduction of PAR index (Peer Assessment Rating: determines the outcome of orthodontic treatment in terms of improvement and standards). The only actual difference can be found in the total treatment duration and the number of appointments, both very increased in early treatments.

As far as scientific evidence is concerned, nothing justifies the early treatment of maxillary proclination to improve the occlusal, skeletal or psychological results of orthodontic treatment.

ANTERIOR TEETH TRAUMAS

Nevertheless, at the beginning of 21st century, another aspect of the matter need to be taken into account: the prevention of anterior teeth trauma. They occur daily in children and teenagers and are for this age group the second oral pathology after carious lesion, maybe even the first in countries where carious risks have significantly decreased. There is a consensus that these traumas more frequently affect maxillary central incisors and that they are mainly due to falls, collisions, accidents in public places, sports activities and violence. They can not only alter mastication, phonation or aesthetics, but they also have a negative impact on a child's personality and on what the Anglo-Saxons have named the "Oral health-related quality of life" (Freire-Maia et al., 2015).

The correlation between anterior teeth trauma and the severity of incisal overjet was highlighted in 1959 (Lewis 1959) but later, the literature turned out contradictory. Meta-analysis allowed to eliminate these contradictions. In 2014, in a review based on the measurement of the relative risk, Petti (Petti 2015) reported a proportion of 22% of anterior teeth traumas due to increased overjet, with twice more risks of trauma on permanent teeth if the overjet exceeds 3 to 4 millimeters.

After several updates of the systematic review they conducted in 2013 (Thiruvengkatachari et al., 2013) Thiruvengkatachari, Harisson, Worthington and O'Brien finally concluded that the reduction of anterior teeth trauma is the main advantage of early orthodontic treatment. In the randomized clinical trials they used, it appears that 20% of the patients who were treated early with a functional appliance had suffered from trauma

proportion est de 29 % pour les patients ayant suivi un traitement en une seule phase à l'âge adolescent. Par ailleurs, 23 % des patients ayant suivi un traitement précoce avec un appareil extra-oral déclarent la survenue d'un traumatisme contre 39 % pour ceux qui ont reçu un traitement tardif.

CAS CLINIQUE 3

Enfant de 10 ans présentant une version des incisives maxillaires avec séquelle de traumatisme des dents antérieures sur 11. Les relations interarcades sont du type de la classe II subdivision droite avec rapports d'occlusion inversés entre les secteurs 1 et 4. Il existe un décalage squelettique de classe II (ANB 6°). La phase de denture est celle de l'établissement de la denture adulte jeune et le bilan dentaire est complet. Une succion active du pouce était une habitude encore persistante lors de la première consultation (fig. 8a - g).

compared to 29% for patients who followed a single phase treatment during adolescence. Besides, 23% of the patients who were treated early with an extra-oral appliance had suffered from a trauma versus 39% for those who had a late treatment.

CLINICAL CASE 3

10-year-old child presenting a version of maxillary incisors with trauma sequela of anterior teeth on 11. Interarch relationships are class II right subdivision with inverted occlusal relationships between sectors 1 and 4. Class II skeletal discrepancy (ANB 6°) can be observed. Dentition phase is a developing young adult dentition and the dental assessment is complete. Active thumb sucking habit was reported during the first consultation (fig. 8a - g).

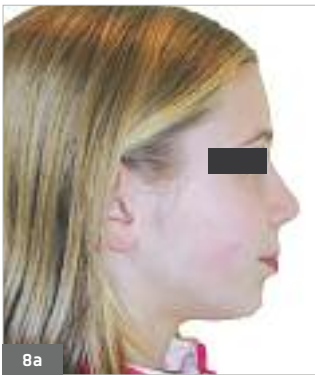
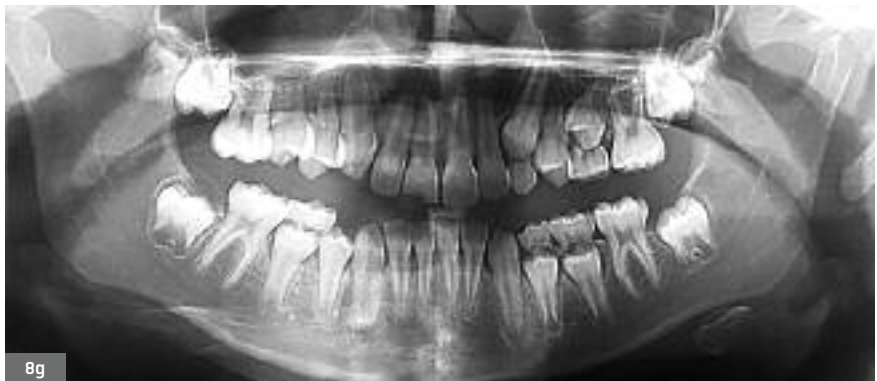
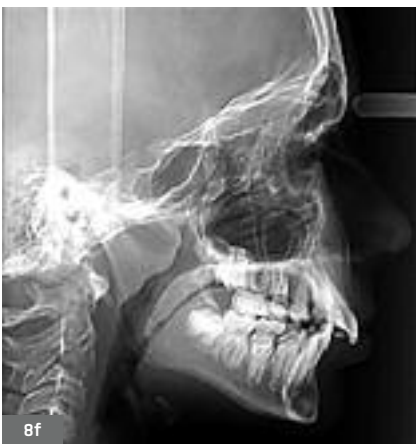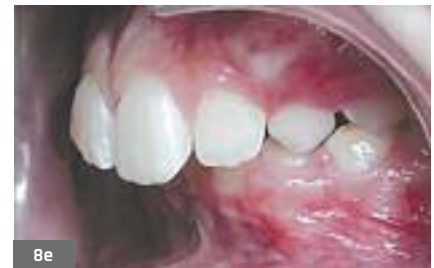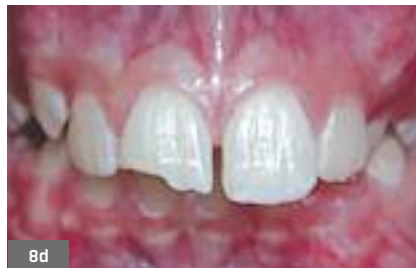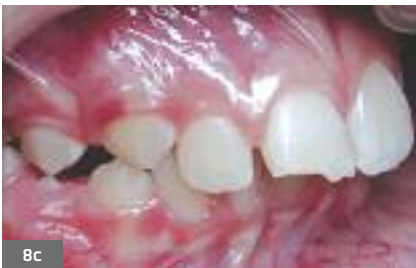Fig. 8a - g. Cas clinique 3 : début de traitement précoce.
Fig. 8a - g. Clinical case 3: start of early treatment.



Le diagnostic peut être formulé de la façon suivante : « Malocclusion du type de la classe II division 1 d'ANGLE avec proalvéolie maxillaire et endognathie du maxillaire supérieur sur bases squelettiques de classe II de BALLARD ».

Le plan de traitement pour cette patiente, bien que déjà âgée de 10 ans et en établissement de denture adulte jeune, a eu recours à une interception aussi rapide que possible de la proalvéolie compte tenu de la présence de séquelles de traumatismes des dents antérieures. Une thérapeutique comportant une plaque de HAWLEY portée pendant une durée de 4 à 6 mois suivie d'un système de correction de la classe II, ici un Propulseur Universel Light (PUL), porté pendant 6 mois, a été utilisée dans ce cas.

Les résultats de fin de phase montrent une correction complète des rapports antérieurs avec une inoclusion latérale classique dans le cas d'une mécanique de propulsion mandibulaire (fig. 9a - g). Une mise en surveillance a été instaurée.

Diagnosis: "ANGLE class II division 1 malocclusion with maxillary proclination and endognathia of upper maxillary on BALLARD class II skeletal structures".

Although the patient was already 10 years old and developing young adult dentition, treatment plan consisted in a quick interception of proclination considering the presence of trauma sequela on anterior teeth. The chosen therapeutics included a HAWLEY bite plate worn during 4 to 6 months followed by a class II correction appliance, in this case a Propulseur Universel Light (PUL - multi-tasking removable appliance), worn during 6 months.

At the end of the phase, the results show a complete correction of the anterior relationships with typical lateral non-occlusion in the case of mandibular protrusion mechanics (fig. 9a - g). A follow-up was scheduled.

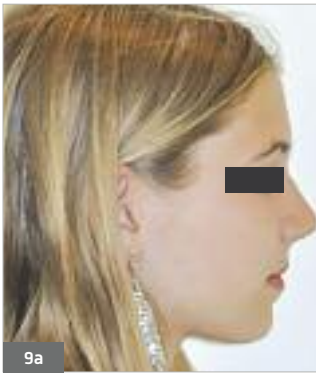
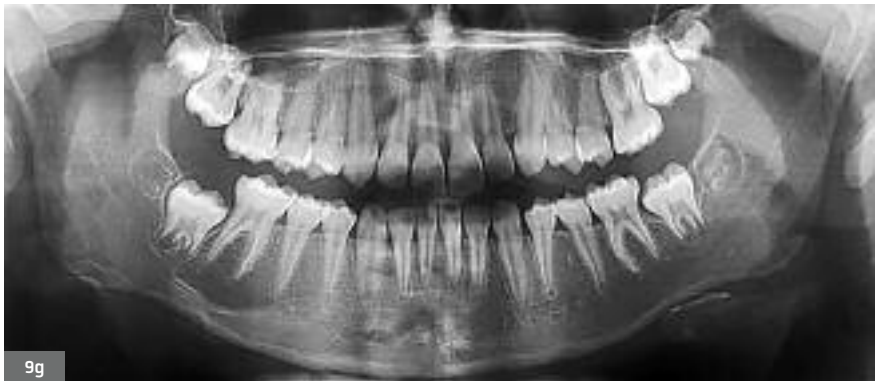
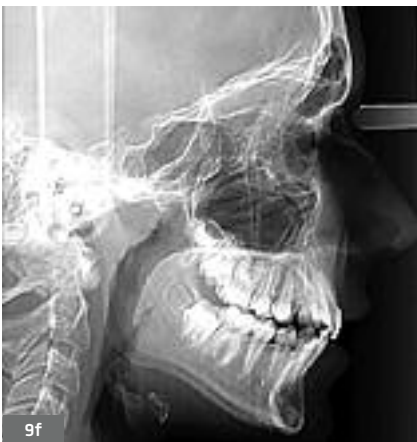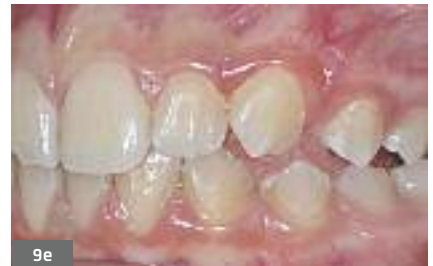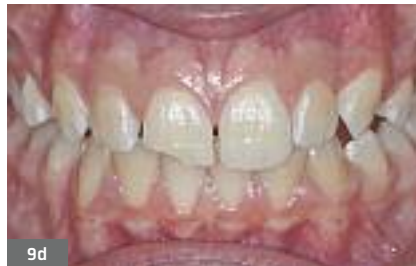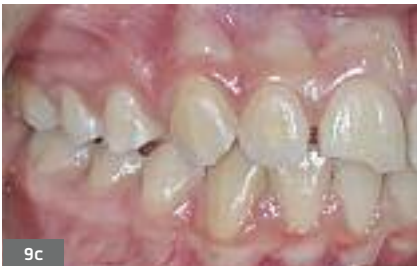Fig. 9a - g. Cas clinique 3 : fin de traitement précoce.
Fig. 9a - g. Clinical case 3: end of early treatment.



Les documents réalisés après la fin de l'évolution de la denture ont été réalisés deux ans après les précédents (fig. 10a - g). Cette patiente est âgée de 15 ans ; aucune autre thérapeutique a été utilisée. L'occlusion de classe I est satisfaisante et le guide antérieur est normalisé. Seules persistent les séquelles du traumatisme sur 11 !

Photographs were taken when the dentition was fully developed, namely two years after the previous ones (fig. 10a - g). The patient is 15-year-old; no other therapeutics was used. Class I occlusion is satisfactory and anterior guidance is normalized. Only the trauma sequela on 11 can still be seen!

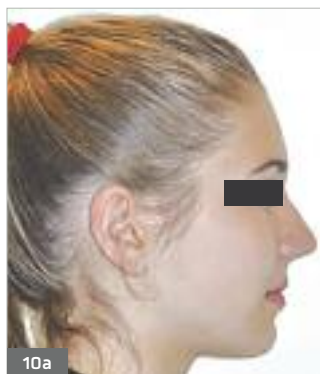
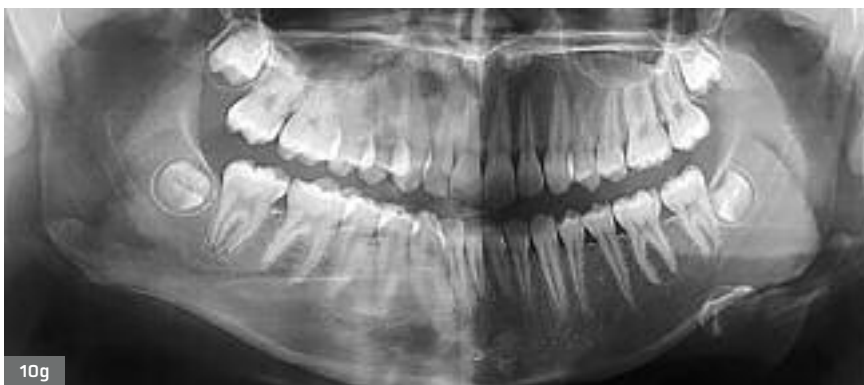
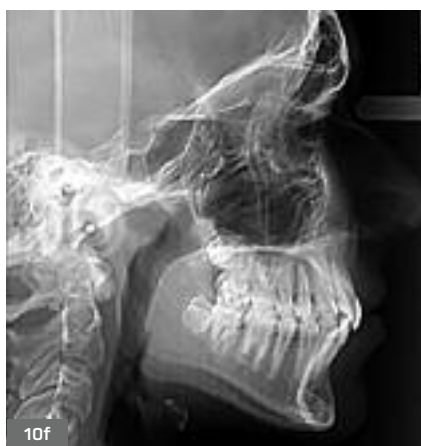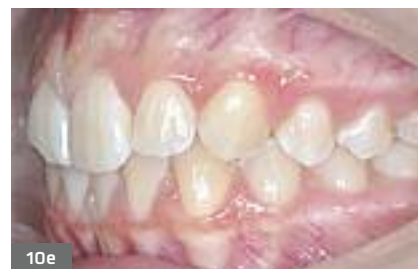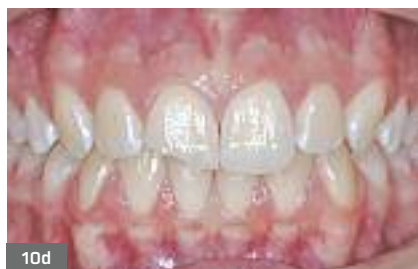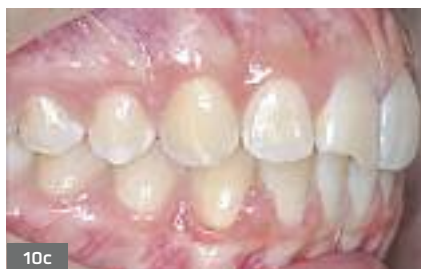Fig. 10a - g. Cas clinique 3 : fin d'établissement de denture adulte jeune.
Fig. 10a - g. Clinical case 3: end of young adult dentition development.



CONDUITE À TENIR FACE À UNE PROALVÉOLIE MAXILLAIRE

O'Brien et coll. ont publié en 2015 un article résumant les conclusions de la dernière mise à jour de leur revue systématique Cochrane sur les malocclusions de classe II division 1 (Thiruvengkatachari 2015). Ils estiment en conclusion, qu'un traitement orthodontique interceptif réalisé précocement et suivi d'une deuxième phase en denture adolescence chez des patients présentant des incisives maxillaires proéminentes réduit l'incidence des traumatismes des dents antérieures.

WHAT SHOULD BE DONE IN CASE OF MAXILLARY PROCLINATION

In 2015, O'Brien et al. published an article summarizing the conclusions of the latest update of their Cochrane systematic review on class II division 1 malocclusions (Thiruvengkatachari 2015). As a conclusion, they believe that early orthodontic interceptive treatment followed by a second phase in adolescent dentition in patients presenting prominent maxillary incisors reduces the incidence of anterior teeth trauma.

En 2017, la fédération Française d'Orthodontie a publié des recommandations de bonnes pratiques sur la pertinence et les indications des actes d'orthodontie. La recommandation numéro 12 (grade B) stipule : « Afin de réduire le risque de traumatisme des incisives maxillaires et afin d'améliorer la qualité de la vie du jeune patient avec un surplomb incisif augmenté, il peut être recommandé de recourir à un traitement orthodontique précoce. »

Il semble donc qu'un consensus se dégage de plus en plus nettement, et en se référant à l'évidence scientifique, en faveur d'une interception précoce des malocclusions comportant une position trop protrusive des secteurs incisifs maxillaires. Cette inflexion dans la littérature est à prendre en compte par chaque praticien s'il veut continuer à dispenser des soins en accord avec les données acquises de la science, comme l'indique l'Article R4127-233 du Code de la Santé Publique : « Le Chirurgien-Dentiste qui accepte de donner des soins à un patient s'oblige à lui assurer des soins éclairés et conformes aux données acquises de la science ».

Dans une société de plus en plus judiciairisée, et où l'on estime que dans sa carrière un professionnel de santé a entre 75 et 99 % de risque de faire face à une contestation de la part d'un patient avant d'avoir atteint l'âge de la retraite (Jena et coll., 2011), le devoir d'informer le patient sur les traitements qui lui sont proposés et les alternatives thérapeutiques ne peut qu'être respecté sous peine d'engager la responsabilité disciplinaire et/ou judiciaire du praticien¹.

ALTERNATIVE THÉRAPEUTIQUE ET RESPONSABILITÉ DU PRATICIEN

Le problème qui se pose sur le plan de la responsabilité est celui de la recherche de la responsabilité d'un praticien orthodontiste ou omnipraticien qui aurait diagnostiqué une proalvéolie, n'aurait pas mis en place un traitement précoce selon la recommandation de bonnes pratiques et dont le patient serait victime d'un traumatisme entraînant la perte des dents du secteur antérieur.

Il faut rappeler ici que pour être indemnisé en France il faut la présence impérative :

- D'une faute professionnelle.
- D'un préjudice.
- D'un lien de causalité direct et certain entre la faute et le préjudice.

Or dans le cas que nous venons d'évoquer, on pourrait considérer que le fait d'avoir diagnostiqué une proalvéolie et de ne pas avoir mis en place un traitement précoce selon la recommandation de bonnes pratiques pourrait être analysé comme une faute professionnelle.

Cependant la survenue de l'accident traumatique est un élément indépendant et si la présence du préjudice est évidente le lien de causalité direct et certain ne l'est pas. En effet en l'absence de traumatisme accidentel il n'y aurait pas de perte des incisives maxillaires. On peut donc difficilement retenir le risque médico-légal en cas de non mise en place du

In 2017, the French federation of Orthodontics published good practice recommendations on the relevance and the indications for orthodontic procedures. Recommendation #12 (B grade) stipulates: "In order to reduce the risk of trauma on maxillary incisors and to improve the quality of life of the young patient suffering from increased incisal overjet, it may be recommended to perform early orthodontic treatment."

Clearer consensus is emerging, also based on scientific evidence, in favor of early interception of malocclusion with excessive protrusive position of maxillary incisor sectors. This inflexion in the literature needs to be taken into account by every practitioner if they want to keep on providing medical care in compliance with the data acquired through scientific procedures, as indicated in law R4127-233 of Public health code: "The dental surgeon who agrees to take care of a patient commits him-/herself to providing informed care in compliance with scientific knowledge".

In an increasingly judicialized society, and considering that in his/her career, a healthcare professional has 75 to 99% of risks to face a patient's claim before retiring (Jena et al., 2011), it is essential to provide the patient with thorough information about treatments and therapeutic alternatives in order to avoid possible disciplinary and/or judicial measures¹.

THERAPEUTIC ALTERNATIVE AND PRACTITIONER'S LIABILITY

As far as liability is concerned, the question is: to what extent can the orthodontist's or the general practitioner's liability be involved when he/she has diagnosed maxillary proclination in a patient, has not started early treatment according to the good practice recommendations but when his/her patient has suffered a trauma resulting in the loss of teeth in the anterior sector.

Let's remind here that to get compensation in France, it is necessary to prove the existence of the three following elements:

- Professional misconduct.
- Prejudice.
- Direct and certain causal link between misconduct and prejudice.

Yet in the case we have just described, we could consider that the fact of having diagnosed proclination and not having started early treatment according to the good practice recommendations could be analyzed as professional misconduct.

However, the occurrence of the traumatic accident is an independent element and while the existence of prejudice is obvious, the direct and certain causal link is not. Indeed, in the absence of accidental trauma, there would have been no loss of maxillary incisors. It is thus

traitement précoce même si celui-ci semble particulièrement indiqué en terme de prévention.

Néanmoins, on pourrait ajouter que le devoir d'information des parents paraît une mesure indispensable pour éviter toute procédure ultérieure. En effet, depuis la loi du 04 Mars 2002, dite « Loi Kouchner »^{II}, l'obtention d'un consentement éclairé de la part du patient ou du titulaire de l'autorité parentale s'il s'agit d'un enfant mineur, est une obligation du professionnel de santé.

Il ne peut être recueilli qu'après une information réalisée par le professionnel de santé lui-même au cours d'un entretien individualisé^{III}. Outre les propositions thérapeutiques détaillées, l'information délivrée au patient doit comprendre le pronostic sans traitement, les risques encourus et les alternatives thérapeutiques. Un manquement avéré à cette obligation d'information a déjà été retenu par le législateur pour rechercher la responsabilité du praticien concerné : « La cour de cassation a retenu qu'en manquant à son obligation d'information, un praticien prive son patient d'une chance d'échapper par une décision plus judicieuse au risque qui s'est finalement réalisé. Cette perte constitue un préjudice distinct des atteintes corporelles résultant de l'intervention médicale. »^{IV}

La notion de perte de chance a ainsi été définie par le législateur pour pallier le manque de certitude concernant le lien de causalité entre la faute et le dommage : « Le préjudice résultant du défaut d'information et de consentement éclairé du patient ne peut consister qu'en une perte de chance pour celui-ci d'avoir pu refuser le traitement, s'il avait été correctement informé. »^V

Cependant, dans le cas évoqué ici d'une proalvéolie maxillaire non traitée, il n'est pas possible d'assurer qu'un traumatisme des dents antérieures est systématiquement attendu. De la même façon, on ne peut pas prétendre qu'un traitement orthodontique permet à coup sûr d'en éviter la survenue. En d'autres termes, en cas de litige, il serait impossible au juge de retenir que si le devoir d'information avait été réalisé, le dommage aurait pu être limité ou évité. La notion de perte de chance liée au défaut d'information paraîtrait donc difficile à invoquer.

^I CIV 1^{ÈRE} 7 FÉVRIER 1990

^{II} LOI 2002-303 DU 4 MARS 2002 RELATIVE AUX DROITS DES MALADES ET À LA QUALITÉ DU SYSTÈME DE SANTÉ

^{III} ARTICLES L. 1111-2 ET L. 1111-4 DU C.S.P.

^{IV} CIV 1^{ÈRE} 7 FÉVRIER 1990

^V CA D'AIX-EN-PROVENCE RG 08/11590 16 DÉCEMBRE 2008

CONCLUSION

L'évidence scientifique suggère, en 2018, que les traitements précoces des proalvéolies maxillaires associées à des malocclusions du type de la classe II division 1 d'Angle ne sont pas plus efficaces que les traitements réalisés

difficult to retain the forensic risk in case of no implementation of early treatment even if this kind of treatment seems particularly indicated in terms of prevention.

However, the necessity to provide the patient's parents with detailed information is essential to avoid any further proceedings.

Since the law of March 4, 2002, dubbed "Kouchner Law"^{II}, healthcare professionals must obtain the informed consent from their patients or from the person who has parental authority if the patient is a minor.

Consent can only be collected after the healthcare professional him/herself has provided all the required information during an individualized consultation^{III}.

Besides the detailed therapeutic proposals, the information delivered to the patient must include the prognosis without treatment, the risks involved and the therapeutic alternatives. Proven failure to comply with this disclosure obligation has already been accepted by the legislator in order to involve the practitioner's liability: "The Court of Cassation has ruled that, by failing to provide his/her patient with the required information, a practitioner had deprived him/her of an opportunity to avoid, thanks to a more sensible decision, the risk that finally materialized. This loss is a separate prejudice, different from the physical injury resulting from the medical intervention."^{IV}

The notion of loss of opportunity was defined by the legislator to compensate for the absence of certainty concerning the causal link between misconduct and prejudice: "The prejudice resulting from the lack of information and informed consent of the patient can only be considered as a loss of opportunity for the patient who could have refused the treatment, had he received proper information."^V

However, in the case described here - untreated maxillary proclination -, it is not possible to assert that anterior teeth trauma is systematically expected. In the same way, we cannot argue that orthodontic treatment allows with certainty to avoid the occurrence of such trauma. In other words, in the event of a dispute, the judge would not be able to assert that if the information had been properly delivered, the prejudice could have been limited or avoided. The notion of loss of opportunity due to lack of information would thus be difficult to put forward.

^I CIV 1^{ÈRE} FÉVRIER 7TH, 1990

^{II} ACT 2002-303 OF 4 MARCH 2002 ON THE RIGHTS OF THE SICK AND THE QUALITY OF THE HEALTH SYSTEM

^{III} ARTICLES L. 1111-2 AND L. 1111-4 OF C.S.P.

^{IV} CIV 1^{ÈRE} FÉVRIER 7TH, 1990

^V CA OF AIX-EN-PROVENCE RG 08/11590 DECEMBER 16TH, 2008

CONCLUSION

In 2018, scientific evidence suggests that early treatments of maxillary proclination associated with Angle class II division 1 malocclusion are not more effective than treatments performed in young adult

en denture adulte jeune si l'on examine le résultat orthodontique final. Néanmoins, d'autres facteurs sont à prendre en compte lors de l'individualisation indispensable du diagnostic orthodontique, comme les conséquences psychologiques d'une malocclusion ou bien l'intégrité des tissus dentaires. Plus particulièrement, les enfants présentant un surplomb augmenté ont un risque plus important de souffrir d'un traumatisme des dents antérieures, et, en conséquence, des recommandations de bonne pratique ont été publiées justifiant la mise en place d'un traitement précoce de ces malocclusions.

Pourtant, compte tenu de l'absence directe de lien de causalité entre un surplomb incisif et un traumatisme des dents antérieurs, la jurisprudence ne contraint pas, pour le moment, un praticien à mettre en place un traitement orthodontique précoce dans ce cas.

Au moment où une approche thérapeutique centrée sur le patient semble prendre le pas sur une relation de soin plus paternaliste qui prévalait au XX^e siècle, la décision thérapeutique de traitement d'une proalvéolie maxillaire précocement doit être prise en concertation avec le patient et après une information délivrée par le praticien, tout en s'inscrivant dans une démarche médicale prenant en compte la santé bucco-dentaire dans son ensemble.

dentition when it comes to the final orthodontic results. Nevertheless, other factors must be taken into account during the necessary individualization of orthodontic diagnosis, such as psychological repercussions of malocclusion or integrity of dental tissues. More specifically, children presenting increased overjet have a greater risk to suffer from anterior teeth trauma. Consequently, good practice recommendations were published to justify the implementation of early treatment for this type of malocclusion. However, considering the absence of a direct causal link between incisal overjet and traumatic injuries to anterior teeth, jurisprudence cannot force, until now, a practitioner to set up early orthodontic treatment in this case. At a time when patient-centered care tends to take precedence over the more paternalistic relationship between patient and caregiver which prevailed in the 20th century, the therapeutic decision of early treatment for maxillary proclination must be made in cooperation with the patient and after the practitioner has delivered all the required information. It is also important to keep on promoting a medical approach that takes into account oral health as a whole.

Traduction : Marie Chabin

BIBLIOGRAPHIE

- BRIERLEY C.A., DIBIASE A., SANDLER P.J. – Early Class II treatment. *Aust Dent J.* 2017 Mar; 62 Suppl 1: 4-10. doi: 10.1111/adj.12478.
- DUGONI S., CHEE S., HARNICK D. – Mixed-dentition treatment. *Am J Orthod Dentofacial Orthop* 1992; 101: 504-508.
- ELKHADEM A. – Large overjet may double the risk of dental trauma. *Evid Based Dent.* 2015 Jun; 16(2): 56.
- FÉDÉRATION FRANÇAISE D'ORTHODONTIE. – Orthodontie : ce que pensent les Français. Sondage Harris interactive réalisé en ligne du 24 au 26 Mars 2015 sur un échantillon de 1020 personnes représentatif des Français âgés de 15 ans et plus.
- FREIRE-MAIA F.B., AUAD S.M., DE ABREU MHNG ET AL. – Oral Health-Related Quality of Life and Traumatic Dental Injuries in Young Permanent Incisors in Brazilian Schoolchildren: A Multilevel Approach. *PLoS One* 2015 Aug 19; 10(8): e0135369.
- GEBEILE-CHAUTY S., BIRRAUX W. – What are the treatment needs in adults? An evaluation of 258 cases by the IOTN. *Orthod Fr.* 2017 Sep; 88(3):235-242. doi: 10.1051/orthodfr/2017013. Epub 2017 Oct 18.
- JENA A., SEABURY S., LAKDAWALLA D., CHANDRA A. – Malpractice Risk According to Physician Specialty *N Engl J Med* 2011; 365: 629-636.
- LEWIS T.E. – Incidence of fractured anterior teeth as related to their protrusion. *Angle Orthod* 1959; 29: 128-31.
- HUANG B., LEJARRAGA C., FRANCO C.S., KANG Y., LEE A., ABBOTT J., TAKAHASHI K., BESSHO K., PUMTANG-ON P. – Influence of non-orthodontic intervention on digit sucking and consequent anterior open bite: a preliminary study. *Int Dent J.* 2015 Oct; 65(5):235-41. doi: 10.1111/idj.12178. Epub 2015 Jul 31.
- MATYSIAK M., BROCHARD P., FOUILLEUL T., MERENTIER J.L., PEYROT B., ROUCH M. – Dentofacial Orthopedics: Frequency, Geographic Distribution and Length of Treatment For Dentomaxillary Dysmorphosis. A National Study Based on Data From the General Scheme of the National Health Fund *Rev Med Ass Maladie* 2003; 34.1: 23-32.
- PETTI S. – Over two hundred million injuries to anterior teeth attributable to large overjet: a meta-analysis *Dent Traumatol.* 2015 Feb; 31(1): 1-8.
- SQUAMES M., BASSIGNY F., ZENATI N., RIORDAN P.J., BOY-LEFEVRE M.L. – Orthodontic treatment need in French schoolchildren: an epidemiological study using the Index of Orthodontic Treatment Need. *Eur J Orthod.* 2006 Dec; 28(6): 605-9. Epub 2006 Nov 9.
- THIRUVENKATACHARI B., HARRISON J.E., WORTHINGTON H.V., O'BRIEN K.D. – Orthodontic treatment for prominent upper front teeth (Class II malocclusion) in children. *Cochrane Database Syst Rev* 2013; 11: CD003452.
- THIRUVENKATACHARI B., HARRISON J.E., WORTHINGTON H.V., O'BRIEN K.D. – Early orthodontic treatment for Class II malocclusion reduces the chance of incisal trauma: Results of a Cochrane systematic review. *Am J Orthod Dentofacial Orthop.* 2015 Jul; 148(1): 47-59.